Beitrag zur Histologie des Schmelzoberhäutchens

Inaugural-Dissertation

verfaßt und der

Hohen Medizinischen Fakultät
der Bayerischen Julius-Maximilians-Universität Würzburg

vorgelegt von

Georg Alexander Matt
Zahnarzt aus Landau in der Rheinpfalz.

Buchdruckerei Popp, Würzburg, Sanderstraße 27.
Würzburg 1931

Referent: Professor Dr. Joseph Münch.

Meinen lieben Eltern in Dankbarkeit gewidmet!

Digitized by the Internet Archive
in 2026

https://archive.org/details/IA40153309_0012

Beitrag zur Histologie des Schmelzoberhäutchens.

Bevor ich mit der eigentlichen Bearbeitung meines Themas beginne, und bevor ich auf die Histologie und Histogenese des Schmelzoberhäutchens zu sprechen komme, sei es mir erlaubt eine ganz kurze historische Einleitung über das Schmelzoberhäutchen oder die Zahnmembran zu geben.

Die erste Beschreibung über das Schmelzoberhäutchen finden wir im Jahre 1839 von A. Nasmyth. Er fand, als erster auf der Zahnoberfläche, an der Zahnkrone eine Haut, nennt diese Membran und beschreibt dieselbe als ein dünnes, etwa 1 u dickes Häutchen, das durch Einwirken von Saure sich vom Schmelz loslösen läßt. Diese Membran nannte man ja auch nach ihm „Nasmyth'sche Membran".

Etwa gleichzeitig mit Nasmyth befaßte sich Ferrari 1840, unabhängig von ihm mit der Beschreibung derselben Membran.

Bis zum Jahre 1921 war nur von einem einfachen bezw. einschichtigem Schmelzoberhäutchen ‹SOH› die Rede, von dem man allerdings nicht sicher wußte, von welchen Zellen es gebildet wird. Ein Teil der Autoren sah es vom inneren Schmelzepithel ‹iSE› entstehen, ein Teil vom äußeren ‹äSE›. 1921 veröffentlichte Gottlieb seine Arbeit über don Epithelansatz am Zahn und stellte damals als erster die Theorie von einem doppelschichtigen SOH auf.

Es wurde diese Membran ein vielumstrittenes Gebilde und auch heute noch besteht keine einstimmige Ansicht über Histogenese und Histologie dieser Membran. Von der großen Reihe der Autoren, die sich mit der Entstehung dieses Gebildes befaßten, seien nur folgende genannt:

Adloff, Adrions, Baume, Bergelius, von Ebner, Ecklöff, Euler, Groß, Gottlieb, Hannover, Hoskins, Huxley, Hinck, Kantorowicz, Kölliker, Leigh, Lund, Meyer, Münch, Neuwirth, Orbán, Retzius, Sicher, Tomes Turner, Waldeyer, Welikanowa, Weski, u. a. m.

Von diesen Autoren wurden die verschiedensten Ansichten über die Histogenese des SOH geäußert. Viele Meinungen davon stehen in starkem Widerspruch. Es sei mir erspart alle die Untersuchungsergebnisse ausführlich hier zu bringen und so möchte ich nur die hauptsächlichsten davon anführen.

So sah Nasmyth die von ihm gefundene Zahnmembran als ein Umwandlungsprodukt des Bindegewebes des Zahnsäckchens an, aus nur einer Schicht bestehend. Doch wurde später auf Grund von Untersuchungen von Welikanowa gefunden und behauptet, daß diese Ansicht nicht richtig ist, sondern daß im Gegenteil das SOH mit teilnimmt an der Bildung der Zahnfleischtasche. Seiner Meinung über die Einschichtigkeit der Membran schließen sich aber verschiedene Autoren an, uzw. blieben sie deshalb auf dieser Ansicht, weil tatsächlich nur selten eine Mehrschichtigkeit an menschlichen Zähnen gefunden werden konnte.

Man fand aber in der Tat bei manchen Fischarten z. B. bei den Selachiern ein zweischichtiges SOH, bei dem die eine Schicht homogen basal membranartig und die äußere celluläres Gebilde ist und zum Teil aus hornhaltigen, abgeplatteten Epithelzellen besteht. Die dem Schmelz zu oberst liegende Schicht ist besonders hart und wird von einzelnen Autoren als Cuticula angesprochen. Bei den Selachiern sieht man in der Peripherie der Krone eine oder zwei Membrane oder eine dichtere und resistendere Struktur als in der Tiefe, beide Schichten jedoch weisen keinen bemerkenswerten Unterschied im Aufbau auf. Bei anderen Fischarten wird die Cuticularschicht von ameloblastenähnelnden, cylindrischen Zellen gebildet.

Aus diesen vergleichend-anatomisch gefundenen Ergebnissen kann man eine Bestätigung der Annahme Gottliebs und anderer Autoren sehen, die ein primäres, durch die Schmelzzellen geliefertes SOH, von einem sekundären, verhornten, durch das äußere Schmelzepithel gebildeten Häutchen unterscheiden.

Ich möchte nun nach dieser kurzen Abschweifung wieder zurückkehren zu den verschiedenen Darlegungen der einzelnen Autoren.

Kölliker, Lund und Meyer und neben diesen von Ebner, Weski und Euler halten das SOH für eine Cuticula ‹cutikula-dentis›, die nach vollendeter Schmelzbildung als Schlußbildung der Ameloblasten entsteht, also für eine Ameloblastencuticula. Mit ihnen bezeichnet auch Waldeyer das SOH als Cuticula, doch mit dem Unterschied, daß er die Bildung desselben als Umwandlungsprodukt des äußeren Schmelzepithels und der Zellen des Stratum-intermedium ansieht. Dabei nähert sich Waldeyer der Meinung Sichers, die ich später noch ausführlicher behandeln werde.

Ecloff faßt das SOH als ein Sekretionsprodukt der Ameloblasten auf. Diese Ansicht kann aber nicht für richtig gehalten werden, trotzdem das Schmelzorgan bei verschiedenen Menschen drüsigen Aufbau zeigt und Turner auch in einem Odontom ähnliche Bilder fand. Das SOH besteht aus gestorbenen, verhornten Epithelzellen nach der Ansicht Turners und kann für eine Nachhärtung des durchgebrochenen Zahnes mit den Kalksalzen des Speichels nicht verantwortlich gemacht werden. Turner fand „an einem Prämolaren eines $13^1/_2$jährigen Kindes nach dem Entkalken auf den Schnitten im Kronenteil auf eine kurze Strecke hin deutliche

Schmelzprismenstruktur, die unter einem Winkel von 45 Grad von Lamellen durchzogen sind", von der die Grenzmembran herkommt. Welikanowa hält diese Struktur des SOH nur dann für möglich, wenn man zufällig einen Schrägschnitt bekommt, bei dem die, an der Membran anliegenden Zellen, rissen. Turner führt diese Stelle auf eine noch nicht ganz vollendete Schmelzbildung auf der Kaufläche zurück. Diese Annahme ist aber schon deshalb zurückzuweisen, weil in Wirklichkeit die Gegend der Kaufläche bei Durchbruch des Zahnes längst fertiggebildet ist.

Neuwirth hält das SOH für ein unmittelbares Umwandlungsprodukt des Ameloblastenprotoplamas (Ameloblastenmembran). Doch behauptet Neuwirth im Gegensatz zu Gottlieb und Weski, daß die Cuticula als Ameloblastencuticula aufzufassen sei, daß die Ameloblastencuticula vor dem Durchbruch des Zahnes wieder zu Grunde gehe und daß sich aus den degenerierten Ameloblastenresten, die evtl. noch durch Zellen des Stratum intermedium resp. äußeren Schmelzepithels vermehrt werden, eine dicke homogene Membran bilde, die das schließliche und einzige SOH darstellen.

Einen großen Verdienst hat Gottlieb sich erworben. Viele Autoren schlossen sich später seinen Ausführungen an. Er weist darauf hin, daß das äußere Schmelzepithel vor seiner Loslösung von der Zahnoberfläche auf das primäre SOH = Ameloblastencuticula — durch Verhornung seiner Oberfläche ein sek. SOH ablagert. Besonders wichtig dabei ist, daß das sek. SOH = cuticula dentis — in idealen Fällen kontinuierlich in den Hornbelag des Zahnfleischepithels übergeht. Somit ist die Kontinuität der Oberflächenbedeckung auch nach dem Zahndurchbruch gewährt. Außerdem hängt es mit den periphären Enden der Schmelzlamellen zusammen, wobei auch der periphäre Teil der Schmelzlamellen von der Verhornung ergriffen werden kann.

Auf Grund der Gottlieb'schen Untersuchungen kommt Weski zum Schluß, daß das SOH als Kittsubstanz aufzufassen sei, die den Zusammenhang zu der Zahnoberfläche und zum Epithel aufrecht zu erhalten hat, während Gottlieb, wie schon oben erwähnt, die Cuticula für eine Isolationsschicht hält. Gottlieb hält dér Anschauung Weskis entgegen, daß nach der Bildung der Hornsubstanzen die Loslösung des Epithels von der Zahnoberfläche unter Belassung der Cuticula erfolgt, also ein Vorgang, der zu mindest für ein sehr schlechtes Funktionieren der Kittsubstanz sprechen würde.

Die von Gottlieb benannte cuticula dentis entspricht wieder der Cuticula Waldeyers. Diese beiden Membrane zusammen bilden dann das eigentliche SOH. Es ist gleich vorauszuschicken, daß man diese Doppelschichtigkeit nur äußerst selten antrifft. Orbán zählt die gleichzeitige Existenz beider Häutchen zu großen Seltenheiten.

Den von Gottlieb geäußerten Ansichten schlossen sich viele Autoren an und man nennt ja auch die von ihm beschriebene Membran „Gottlieb'sche Membran".

Meyer rechnet die sekundäre Membran Gottliebs, die cuticula dentis, ausschließlich dem Zementteil des Zahnes zu, läßt aber gleichzeitig die Möglichkeit offen, daß sie bis zum Übergang der Schmelzzementgrenze zur Zahnkrone vorkommen kann. Diese Meinung fand aber keinen Anklang.

Orbàn nimmt aufs energischste Stellung zu den von Meyer aufgestellten Behauptungen über die Histogenese des Schmelzoberhäutchens in seinem Aufsatz „Histologie der menschlichen Zähne" in der Vierteljahrschrift für Zahnheilkunde, 1930 H. 1. Veranlassung zu dieser erneuten Stellungnahme zu diesem Problem gaben Meyer die schematischen Bilder über das SOH im Buche Sicher-Tandler. Sicher entnahm die schematischen Bilder, die er zu seinen Ausführungen benötigte, den Darstellungen aus den dazubezüglichen Arbeiten Gottliebs. Meyer selbst stellte folgende Behauptungen auf, die vor allem von Orbàn angegriffen wurden:

„1) Das sekundäre SOH Gottliebs ist nur eine ganz kurze Strecke in der Schmelzzementgrenze zu finden.

2) Es wird unter pathologischen Verhältnissen durch die Entzündung hervorgerufen. (Cuticula- parodontitica)".

Orbán beweist nun an Hand gefundener Resultate an Zahnschliffen und -schnitten, daß das SOH nicht wie Meyer behauptet, nur „kurze Strecken in der Schmelzzementgrenze zu finden" ist, sondern hoch auf die Krone hinaufreicht. Damit bekräftigt und unterstützt er auch die Ansicht Gottliebs über das SOH und gibt auch Sicher das Recht, Verhältnisse schematisch ideal so darzustellen, wie er es getan hat. Zu diesem Schluß kommt Bâlin-Orbàn durch die mit Bildern von menschlichen und tierischen Zähnen bewiesene Tatsache, daß das SOH auch an der Kaufläche vorkommt. Interessant ist noch die von Orbàn auch erwähnte Schlußziehung Lehners, der auf Grund seiner Untersuchungen erklärt, daß das sekundäre SOH ein cuticuläres Ausscheidungsprodukt des Epithelansatzes sei, das er mit einer Cuticula an der Haarscheide vergleicht. Man kann die Cuticula an der Haarscheide nur dann erkennen, wenn das Haar beginnt ausgestoßen zu werden. Somit kommt Lehner auch der Vermutung Gottliebs nahe, der diese Vorgänge beim Zahn mit dem Zahndurchbruch im Zusammenhang bringt. Auf die persönlichen Ansichten Orbàns über die Histogenese des SOH werde ich noch später zu sprechen kommen.

Walkoff erwähnt in seinem Werk über die „normale Histologie der menschlichen Zähne" unter anderen auch Hannover, der das Stratum-intermedium der Schmelzpulpa entdeckte, das bei Sicher und Welikanowa eine wesentliche Rolle bei der Entstehung des SOH spielt. Hannover kam zur Ansicht, daß das SOH aus diesen Schmelzpulpazellen, die über den Schmelzzellen liegen, gebildet würde.

Auch Sicher richtet sich, ebenso wie Orbán, was ich im Vorgehenden klarzulegen versuchte, gegen die Ansichten Meyers betreff SOH in einem Artikel über „die Huxley'sche Membran

und die Zona-intermedia". Die genaueren Ausführungen Sichers über die Histogenese des SOH werde ich noch etwas zurückstellen und es sei mir erlaubt, eine kurze Stelle aus dem eben erwähnten Aufsatz Sichers zu bringen: „Die Frage nach dem SOH", so schreibt er, „wird noch immer widersprechend beantwortet und zwar insoferne als Meyer das Vorkommen eines sekundären SOH-Horn-cuticula Gottliebs leugnet. Nun hat aber Meyer, ebenso wie Euler, überwiegend Hundezähne untersucht, an denen sich eine verhornte Cuticula, auch nach den Befunden von Köhler und Orbán, nur ausnahmsweise findet. Beim Menschen aber können wir auf meine Arbeiten verweisen, die eine Bestätigung der Gottlieb'schen Ansichten darstellt". Wir sehen also, daß die Untersuchungsergebnisse Gottliebs immer mehr bahnbrechend wurden und daß sich außer Sicher und Urbán auch noch eine Reihe anderer Autoren der Meinung und den Ergebnissen Gottliebs anschlossen und immer wieder darauf zurückweisen. Erwähnungswert sind noch die in demselben Aufsatz angeführten Funde Weinmanns. So schreibt Sicher etwas später weiter: „An Zähnen einer Dermoid-zyste konnte Weinmann an einzelnen Schnitten einwandfrei primäres und sekundäres SOH nebeneinander zeigen. Auch die Forderung, daß man, wenn es sich wirklich hier um Hornsubstanz handelte, wenigstens hie und da Zellreste oder -grenzen von Kernen finden müßte, läßt sich erfüllen. So weit der Spalt von Zellen des äSE angefüllt ist, kann die Lamelle verhornen und steht dann in unmittelbarem Zusammenhang mit der verhornten cuticula-dentis = Cuticula Gottliebs." Gerade die Funde an Zähnen einer Dermoidzyste oder an retinierten Zähnen sind wieder ein schlagender Beweis dafür, daß das SOH schon fertig gebildet ist vor Durchbruch des Zahnes, also der Durchbruchsmoment keine ausschlaggebende Rolle bei der Bildung des SOH spielt.

Nachdem ich die Erwiderung Orbáns gegen die Ansichten Meyers schon anführte, muß ich auch kurz auf die von Orbán beschriebene Histogenese des SOH zu sprechen kommen. Bâlint Orbán deutet das primäre SOH als Schlußbildungsprodukt der Schmelzzellen, also als eine cuticuläre Summe der Ameloblasten. Infolge der möglichen Verkalkung ist diese Membran von dem darunterliegenden Schmelz nur sehr schwer zu unterscheiden. Das primäre SOH ist nur sehr selten noch an schon durchgebrochenen Zähnen zu finden, da es oft bei der Verkalkung wie der Schmelz zugrunde geht und somit eine Möglichkeit des Existierens der primären Schicht nur schwer zu beweisen ist. Darauf beruht wohl auch zum größten Teil die Meinung der einzelnen Autoren, daß das SOH nur einschichtig sei. Im Gegensatz dazu findet man an fast allen Zähnen, auch an schon längst durchgebrochenen und durch Caries tief zerstörten, wenigstens noch auf der Seitenfläche des Kronenschmelzes Überreste der sekundären Schicht des SOH. Es ist dies die verhornte, von Gottlieb beschriebene „Cuticula dentis" und ist als Umwandlungsprodukt des äSE bezw. Epithelansatzes zu deuten.

Daß diese Cuticula dentis eine Schutzvorrichtung bezw. eine Schutzschicht für den Zahn ist, ist nicht zu leugnen, ist doch diese Membran, wie schon erwähnt, säureresistent und somit eine provisorische Schutzdecke für den Schmelz gegen Carieserreger und Bakterien. Die Entstehung dieser Membran kann aber nur auf einen physiologischen Vorgang, nicht aber auf pathologische Ursachen zurückgeführt werden.

Nach diesen kurzen Ausführungen über die Ansicht Orbàns über Histogenese des SOH, möchte ich die vorhin etwas zurückgestellten Resultate Sichers und seine Ansichten über die Entwicklung des SOH bringen.

Zum besseren Verständnis des Kommenden möchte ich eine kleine Skizze beifügen, die dem Werke Sicher — Tandlers entnommen ist.

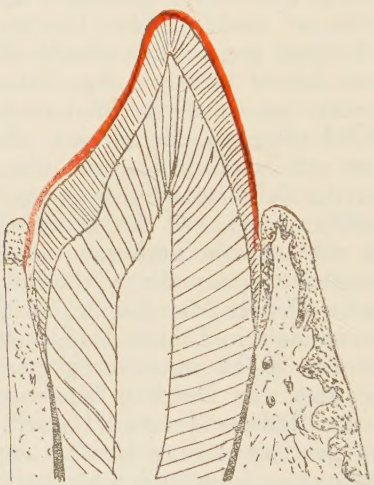

Zeichnung zur Theorie Gottliebs (Sicher-Tandler).

Sicher geht aus von Zahnfollikeln, in deren innerster Schmelzschicht man zylindrische und darüber ovale Zellen findet. Diese bilden die innere Membranschicht. Auf diese folgt eine protoplasmatische Schicht, das Retikulum stellatum. In einem älteren Stadium finden wir die Ameloblasten, bei denen sich die zylindrischen Zellen mit längerem oder ovalem Kern, der näher der Peripherie als der Mitte liegt, aneinander gereiht haben. Zwischen dieser Schicht und der intermedialen liegt eine Tunika eingeschoben. Diese Tunika bildet die vielumstrittene Huxley'sche Membran. Mit großer Vorsicht gelingt es manchmal diese Schicht zu isolieren. Man findet dann eine äußerst subtile, elastische, nicht strukturierte Membran mit lineären Eindrücken, die sich über die ganze Oberfläche ziehen. Man kann sich nun die Huxley'sche Membran als einen Filter für organische Salze und andere Materialien, welche durch sie hindurch

den Ameloblasten zugeführt werden, vorstellen, da das Reticulum stellatum und die Zona intermedia reichlich vaskularisiert sind. Später verkalken die Ameloblasten in zwei Zeiten. Zuerst wird der untere Abschnitt gelatinös und dann gleichzeitig mit dem Endstadium dieses Prozesses erfolgt die Umwandlung des mittleren und oberen Abschnittes Später deformieren die Zellen der Zona intermedia, platten ab und verbinden sich gleichzeitig mit den Ameloblastenresten, um so mit der Hexley'schen Membran eine Masse zu bilden, die dem Zahn aufliegt. All dies zusammen stellt nun das SOH dar. Es handelt sich dabei aber nicht um eine Neubildung und nicht um eine neu angelegte Schutzhülle für den Zahn gegen Säure- und Bakterieneinflüsse, auch nicht um ein Ausscheidungsprodukt der Ameloblasten, sondern um die Summation von Ueberresten dreier Gebilde:

der Ameloblasten,
der Huxley'schen Membran,
und der Zona intermedia.

Auf ähnlichem Standpunkt wie Sicher steht auch Welikanowa und ich halte es für angebracht auf seine Ausführungen, die er in der deutschen Monatsschrift für Zahnheilkunde, 928, gebracht hat, genauer einzugehen.

Welikanowa machte seine Versuche an schon vollständig durchgebrochenen Zähnen von Menschen und von Tieren und fand dabei, daß das Schmelzoberhäutchen nur ganz selten vollständig den Schmelz überzieht, meist also nur kleinere Teile noch vorhanden sind. An jungen, noch nicht ganz durchgebrochenen Zähnen, fand er auf gut fixierten und vorsichtig dekalzinierten Präparaten das SOH als kontinuierliche, gleichmäßig dünne Membran, die eng an der Schmelzoberfläche des Zahnes anliegt. An gerade durchbrechenden Zähnen stellte er fest, daß derjenige Bezirk der Membran, der den schon durchgebrochenen Teil des Zahnes bedeckt, nicht mehr mit dem Mundepithel zusammenhängt, der andere Teil dagegen noch damit verbunden ist. Der Teil der mit dem SOH organisch noch verbunden ist, entspricht dem Begriff des „Epithelansatzes", wie es schon von Köhler, Gottlieb, und Orbàn erwähnt wurde. Der Entstehungsprozeß der Nasmyth'schen Membran hängt sicher eng zusammen mit den Veränderungen der Schmelzorganelemente und ich glaube, daß man deshalb schon auf die Entwicklungsperiode des Zahnes und auf den Zahndurchbruch zurückkommen muß, um damit die Stufen verfolgen zu können, inwieweit die einzelnen Elemente mit an der Schmelzmembranbildung beteiligt sind.

Um das Nächstfolgende verständlicher machen zu können, halte ich es für angebracht, hierbei meinen Ausführungen eine kleine Skizze beizufügen, die auch Welikanowa in seinen Ausführungen bringt. Sie stellt einen Durchschnitt durch einen noch nicht ganz durchgebrochenen Zahn mit speziellem Bezug auf die Bildung der Schmelzmembran dar.

In der Skizze sind die Zellen des inneren Epithels des Schmelzorganes (=Ameloblasten = is.E.) als eine Reihe hoher, regelmäßiger, zylindrischer, perpendikulär zur Zahnoberfläche gelegener Zellen angedeutet.

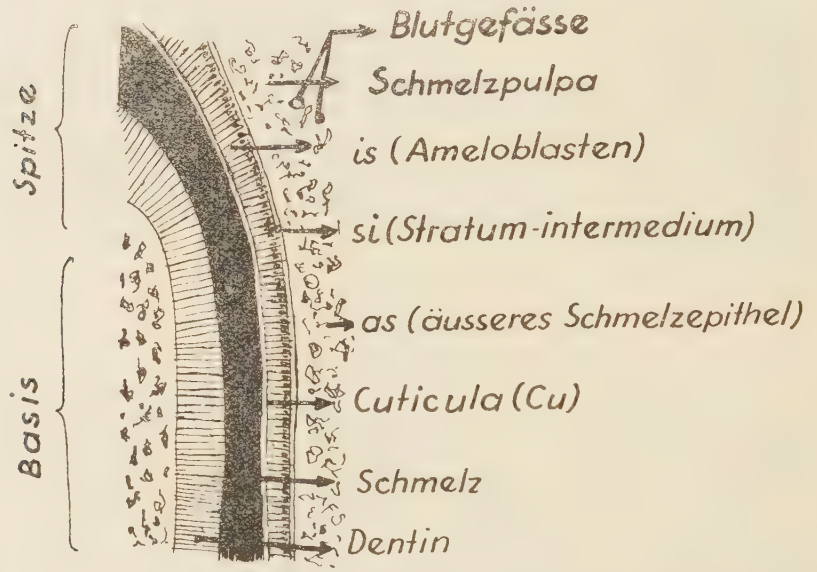

Die Zellkerne befinden sich im oberen Drittel der Zellen uzw. so, daß ihre Längsdurchschnitte parallel liegen zur Längsachse der Ameloblasten.

Unmittelbar darunter liegt die von K ö l l i k e r, E b n e r u. a. m. als Ameloblastencuticula bezeichnete Linie, die die inneren Enden der Ameloblasten abgrenzt. Bei kleiner Vergrößerung erscheint diese Linie kontinuierlich. Darunter liegt, wie auch in der schematischen Zeichnung angedeutet wurde, der Schmelz und darunter das Dentin. Diese unter der Ameloblastencuticula liegenden Gebilde wurden mit Absicht nicht genauer angedeutet, da ja eigentlich bei der Histogenese des SOH uns nur die darüberliegenden Schichten interessieren dürften. Über den Ameloblasten, eng an ihnen anliegend, kommen 2—3 Zellschichten des Stratum intermedium: Es sind dies polymorphe Zellarten, die in gewisser Ordnung gelegen sind. Vom äußeren Schmelzepithelhäutchen scheinen sie durch eine breite Schicht locker gelegener, sternförmiger Zellen der Schmelzpulpa getrennt. Die äußere Grenze dieses Organs wird von kleineren Zellen des Schmelzepithels, die in einer Reihe liegen, gebildet. Da sich der Zellkeim noch weit vom Durchbruch in diesem Entwicklungsstadium befindet, ist er auch vom Mundepithel durch eine breitere Schicht, die aus Bindegewebe besteht, getrennt. Bei der Weiterentwicklung des Zahnes verändern sich die einzelnen Elemente des Schmelzorganes ziemlich bedeutend, sowohl ihre Struktur des Ge-

webes, als auch ihre Lage. Wie bekannt vollzieht sich die Zahnentwicklung immer von der Spitze (dem Kronenteil) zur Basis und so hat man oft Gelegenheit in einem Präparat gleichzeitig, an der Spitze fortgeschrittenere Entwicklungsstadien beobachten zu können, als an der Basis. Dies finden wir bestätigt, wenn wir in solch einem Präparat uns die Ameloblastenschicht näher ansehen. Die zylindrisch, palisadenförmig angeordneten Ameloblasten, werden, je näher sie der Spitze kommen, höher. Die Linie Cu, die die inneren Ränder abgrenzt, erscheint schon ganz deutlich gegen die Spitze hin. Eine Ausnahme dabei machen die Zellen des Stratum intermedium. Bei Ihnen kann man keine wesentliche Änderung in der Lage oder Struktur erkennen. Die Schmelzpulpa dagegen wird in dieser Entwicklungszeit je mehr sie sich der Kronenspitze nähert, dichter und schmäler, während ihre Basislage locker und breit ist. Die Schmelzpulpazellen atrophieren allmählich, wobei ihr Umfang abnimmt, die Konturen beginnen zu verschwimmen, immer undeutlicher zu werden, bis sie an der Zahnspitze kaum mehr unterscheidbar sind. Dabei fällt an der Zahnspitze die Vermehrung der Zahl der Schmelzpulpazellen bezw. ihrer Zellkerne auf, eben durch das Undeutlichwerden der Zellgrenzen. Die Zell- bezw. Zellkernvermehrung ist aber nur eine scheinbare und muß darauf zurückgeführt werden, daß sich das Gewebe, das im früheren Stadium locker und breit war, sich jetzt verdichtete. Im weiteren Verlauf der Entwicklung atrophieren die Schmelzpulpazellen immer mehr, verschwinden allmählich, und es kommt zu einer Vereinigung der restlichen Zellgewebe mit den Zellen des Stratum intermedium, sowie mit den Zellen des äußeren Schmelzepithels. In diesem Entwicklungsstadium kommt es aber noch nicht zu einer restlosen Verschmelzung all dieser Zellarten, wie sie im späteren Stadium eintritt, uzw. so vollkommen, daß eine deutliche Grenze zwischen Schmelzpulpazellen, denen des stratum intermedium und des äußeren Schmelzepithels nicht mehr zu sehen ist. In noch späteren Entwicklungsstadien verschwinden die Zellelemente der Schmelzpulpa restlos. Wie weiterhin in der Skizze zu sehen ist, liegt der Schmelzpulpa die Schicht des äußeren Schmelzepithels = ä. S. E. an. In dem Entwicklungsstadium wie es der Skizze entspräche, besteht diese äußere Schmelzepithelschicht aus einer Reihe kleiner Epithelzellen, die an der Basis mehr als gerade nach der Zahnkrone zu, als eine etwas wellenförmig gebogene Linie zu erkennen ist. In ganz unmittelbarer Nähe dieser Schicht sieht man viele Blutgefäße. Mit diesen neugebildeten Blutgefäßen dringen Bindegewebselemente in die äußere Epithelschicht ein und zerstören durch ihren Durchbruch in die Epithelschicht deren Kontinuität. Wenn der Zahn nahezu am Durchbruch ist, wird die Bindegewebsschicht immer dünner. Bei der Bildung des Schmelzoberhäutchens haben die Schmelzpulpazellen keinen direkten Anteil. Auch Welikanowa gelang es ebenso wie Münch, Adloff und Reichenbach an einer Reihe von Präparaten eine Resorption des äußeren Schmelzepithels zu beobachten. Welikanowa schließt sich voll

und ganz der Meinung Münchs an, der schreibt: „Daß ein derartig durchlöchertes und von Resorptionen befallenes Gewebe, wie das äußere Schmelzepithel es darstellt, eine so aktive Rolle spielt, wie es Gottlieb für die Bildung der Cuticula angenommen hat, erscheint doch recht fraglich".

Um feststellen zu können inwieweit die anderen Elemente des Schmelzorganes eine Rolle bei der Bildung der Schmelzmembran spielen wie die Zellen des Stratum intermedium und die Ameloblasten, wird man ohne Zweifel auch den Entwicklungsprozeß des Schmelzes in Betracht ziehen, da sicher die Entstehung der Schmelzmembran mit dem Schmelz in enger Verbindung steht.

Im ganzen Verlauf der Schmelzbildung kann man im Zelleib der Ameloblasten Sekretionsgranula von verschiedener Größe beobachten. Diese Granula rücken immer mehr im Ameloblastenzelleib vor, um schließlich unmittelbar in die Tommes'sche Forsätze zu wandern. Von der Sekretionsmasse der Ameloblasten überschwemmt, verwandeln diese sich dann in Schmelzprismen um. Die Weiterentwicklung des Zahnes und des Durchbruchsmomentes kann man sich dann wie folgt vorstellen:

Durch das fortgesetzte Anlagern des Schmelzes werden die Ameloblasten immer mehr nach außen hin verdrängt. Ist die Schmelzbildung vollendet, verfallen die Schmelzorganselemente regressiver Veränderung, sie beginnen zu atrophieren, um schließlich ganz zu verschwinden. Ich hatte schon erwähnt, daß es sich zuerst um Atrophie und Verschwinden der Schmelzpulpazellen handelt, erst später erfolgt Resorption der äußeren Schmelzepithelzellen. Nach diesen Vorgängen beginnen die Zellen des Stratum intermedium zu atrophieren und zuletzt kommen die Ameloblasten daran. Diese letzteren verlieren zuerst an Umfang, werden immer niedriger, bis sie ganz verschwinden. Die ektoplasmatische Substanz der Zellen des Stratum intermedium, die über und zwischen ihnen gelegen ist, rückt immer näher der Schmelzoberfläche entgegen, und bildet nach Verschwinden der Ameloblasten eine kontinuierliche, homogene Schmelz-, bezw. = Nasmyth'sche Membran, die in unmittelbarem Zusammenhang mit der interprismatischen Grundsubstanz des Schmelzes steht und sowohl im Bestand als auch der Herkunft nach mit ihr identisch ist.

Über die Struktur dieser Membran stehen eigentlich nur zwei Ansichten sich gegenüber:

1) Nach Kölliker, von Ebner, Meyer, u.a.m. ist die Nasmyth'sche Membran strukturlos und homogen.

2) Nach Waldeyer, Gottlieb, Neuwirth, Orbán, u. a. handelt es sich um eine zelluläre Struktur der Membran.

Diese Untersuchungsunterschiede sind wohl darauf hinzuführen, daß man in den verschiedenen Methoden für die Technik der histologisch — mikroskopischen Behandlung Variationen in der Darstellung der Membran erhält.

So erhält man z. B. bei der Betrachtung von Schrägschnitten oder bei völligem Anliegen der Zellen an die Membran, Präparate, bei denen die homogene Schicht irrtümlicherweise den Eindruck einer strukturähnlichen oder Zellüberreste enthaltenden Membran macht.

Besondere Aufmerksamkeit und Beachtung schenkte Welikanowa retinierten oder in Follikularzysten verlagerten Zähnen. Nachdem nämlich Neuwirth zuerst behauptete, daß an solchen Zähnen kein SOH, sondern eine Ameloblastenschicht, die wegen ihrer großen Affinität zum Schmelz beim operativen Eingriff teilweise noch mit der Schmelzoberfläche verbunden bleibt, zu finden sei, machte er seine Untersuchungen. Es ergab sich dabei, in allen Fällen die Anwesenheit eines Schmelzoberhäutchens an der Zahnkrone. Es wird aber nicht immer an der ganzen Kronenfläche vorgefunden. Neuwirth gibt später auf Grund systematischer Untersuchungen zu, „daß die Schmelzoberfläche vollkommen ausgebildeter, aber noch nicht durchgebrochener Zähnkronen, manchmal doch von einer Membran bedeckt sein kann". In diesem Falle ist die Membran kein künstliches Produkt, sondern sie verdankt ihre Herkunft, ebenso wie die Schmelzmembran des normalen Zahnes, dem inneren Schmelzepithel. Bei allen Untersuchungen, die Welikanowa machte, fand er keinen Fall, wo das SOH die „Schmelzzementgrenze überschreitet" und er wendet sich da gegen die Ansicht Meyers, der die Möglichkeit offen läßt, daß das SOH bis in die Schmelzzementgrenze des Zahnes reichen kann.

Am Ende seines Aufsatzes kommt Welikanowa noch auf die Entstehung der physiologischen Zahnfleischtasche zu sprechen. Er schreibt dazu folgendes:

„Über die Entstehung der physiologischen Zahnfleischtasche stehen sich gegenwärtig zwei verschiedene Meinungen gegenüber. Gottlieb, Fleischmann, Orbàn, Köhler, Adrion, u. a. m. nehmen an, daß die Zahnfleischtasche vom äußeren Schmelzepithel bezw. Epithelansatz einerseits, und der Membran, welche die Schmelzoberfläche des Zahnes bedeckt, andererseits gebildet wird".

Der Bildungsprozeß der Tasche geht dabei nach Meinung genannter Autoren nach dem Typus der glatten Loslösung des Epithels von der Schmelzmembran vor. Dieser Ansicht über die Taschenbildung ist bis zu einem gewissen Grad auch Neuwirth, nur mit dem Unterschied, daß nach seiner Meinung sie nicht das äußere Schmelzepithel darstellt, sondern die Ameloblasten, d. h. das innere Schmelzepithel."

Die zweite Ansicht, die dieser gegenübersteht, ist die von Weski und Euler. Diese stellen sich die Zahnfleischtasche als längliche Spalte im äußeren Schmelzepithel vor; ein Teil (der größere) bleibt dabei mit dem Zahnfleisch, der andere mit der an der Schmelzoberfläche gelegene Cuticula verbunden. Der Taschenboden erscheint nach Weski als tiefste Stelle der Epithelfalte.

Nun zieht Welikanowa den Schluß, daß es sich" dabei (bei beiden Ansichten) nicht auf die physiologische, sondern die

pathologische Bildung der Zahnfleischtasche handelt. Aus dem Studium des Entwicklungsprozesses und des Zahndurchbruches geht auch hervor, daß eine solche physiologische Zahnfleischtasche nicht existiert. Das SOH nimmt an der Bildung der pathologischen Zahnfleischtasche teil, indem es ihre inneren Wände bildet".

Nach all diesen Ausführungen, die uns Welikanowa in seinem Aufsatz über „die Frage der Histogenese der Nasmyth'schen Membran" gegeben hat, halte ich es für das Beste noch zum Abschluß kurz die Zusammenfassung, wie sie Welikanowa selbst gegeben hat, hinzuzufügen:

Welikanowa stellt fest: Daß

1) Das äußere Schmelzepithel, wie das Gottlieb, Orbàn, Köhler, Groß und Adrion, behaupten, nicht die überwiegende Rolle in der Schmelzmembranbildung spielt.

Nach den Untersuchungen Walkhoffs, Adloffs, Münchs, Reichenbachs, u. a. m., sowie nach meinen eigenen Untersuchungsmaterialien, gehen diese Zellen noch vor dem Zahndurchbruch und vor der Schmelzmembranbildung zu grunde.

2) Die „Ameloblastencuticula", von der Kölliker, von Ebner, Gottlieb, Neuwirth, u. a. m sprechen, existiert m.E. in Wirklichkeit nicht.

Die feine sich intensiv färbende und auf dickem Präparat kontinuierlich scheinende Linie in der Region des Innenendes der Ameloblasten, die irrtümlicherweise von den Autoren als eigenartige von dem Ameloblasten gebildete Cutcula angenommen wird, stellt in der Tat das Ektoplasma der Zellen des Stratum intermedium dar, welches die Ameloblasten umfließt und sich in die Grundsubstanz des Schmelzes (Kittsubstanz) verwandelt.

3) Die Schmelz = resp. Nasmyth'sche Membran, welche als Umwandlungsprodukt des Protoplasmas oder, genauer gesagt, des Elektoplasmas die Zellen des Stratum intermedium erscheint, ist homogen.

Die von einzelnen Autoren (Waldeyer, Neuwirth), nachgewiesene Zellstruktur der Membran hängt augenscheinlich von technischen Bedingungen ab.

4) Das „Moment des Zahndurchbruchs" hat keine wesentliche Bedeutung für die Bildung des SOH. Die Nasmyth'sche Membran ist in den Stadien, die unmittelbar dem Zahndurchbruch vorausgehen, schon sichtbar gebildet. Vollständig ausgebildete Zähne auch solche, die noch nicht durchgebrochen sind, zeigen auf ihrer Schmelzoberfläche die Nasmyth'sche Membran. Sie unterscheidet sich ihrer Struktur und ihrer Entstehung nach zweifellos durch nichts von der Membran schon durchgebrochener Zähne.

Auch Orban zeigt in seiner Besprechung „Dental Histology und Embryology" die Auffassung, daß beim Zahndurchbruch noch äußeres Schmelzepithel vorhanden ist, das bei der Bildung des SOH

eine besondere Rolle spielen soll. Richtig wird noch das, was beim Durchbruch vom Schmelzorgan noch übrig ist, als zurückgebildetes Schmelzepithel bezeichnet und angegeben. Dasselbe ist nunmehr dem Mundhöhlenepithel wieder gleichgeworden. Münch beweist in seiner Abhandlung „nimmt das äußere Schmelzepithel an der Bildung des SOH teil?" V.f. Zhkde 1929 H. 1 auf Orbáns und Welikanowas Resultate hin, schließt sich also auch den Meinungen von Groß, Walkoff, Adloff, Orban und Welikanowa an, und hält die Annahme, daß „zweifellos eine Resorption des äußeren Schmelzepithels und zwar oft in ganz starkem Maße eintritt" aufrecht.

Eine Zusammenfassung der Ansichten und Untersuchungsergebnisse H. Mummery's in: „the translucent zones in enamel" finden wir in J. Misch F. f. Zhkde. IV. Band und ich möchte es nicht versäumen sie gleich der Zusammenfassung Wilikanowas nachfolgen zu lassen, da sie sich mit diesen und den Ansichten Sichers, Orbàns u. a. m. decken. Nach Mummery, der sich hier in Übereinstimmung mit Malleson, und Williams befindet, besitzen die Schmelzprismen eine Cuticula, diese ist organischer Natur, bleibt bei der Verkalkung zurück und färbt sich mit Hämatoxylin tiefblau. Sie bildet wahrscheinlich den Hauptteil der organischen Substanz im Schmelz. Mit dem Nachweis dieser Prismencuticula verbindet Mummery die Feststellung von Ebner 1890, wonach davon Schichten einer unverkalkten Bindesubstanz sich nach der freien Oberfläche des Schmelzes erstrecken, wo sie sich mit der Nasmyth'schen Membran verbinden.

Nachdem ich nun die genaueren Ausführungen über Histologie und Histogenese des Schmelzoberhäutchens und die einzelnen Auffassungen der Autoren klargelegt habe, möchte ich doch noch in Erwägung ziehen, welche Rolle die Zahnmembran spielt bei Entstehung und Weiterfortschreiten der Zahncaries. Bemerkenswert ist, daß bei den erst durchbrochenen Zähnen die Membran eine absolute, homogene Schicht bildet, wie ja auch aus den Schlüssen Welikanowas zu ersehen und bei fast allen Autoren wiederzufinden ist, bei älteren Zähnen finden wir diese Membran fast überall mit Rissen und Sprüngen durchzogen. Man kann annehmen, daß diese Veränderung hervorgerufen ist durch den Kaudruck und die dabei mitspielende Kau- bezw. Mahibewegung, durch mechanische Einflüsse: Zahnputzen und schließlich auch durch zu vieles Rauchen. Durch letzteres kommt es ja auch zu einer Verfärbung, besonders der Molaren, was aber auch noch auf anderen Ursachen beruht. Hämotogene und chromogene Bakterien, von welchen die Membran die Farbsubstanz aufnimmt, sind ebenso schuld wie die Ablagerung von Chlorop' yll und anderen Stoffen. Die vorderen Zähne nehmen, auch nach lädierter Cuticula, die Farbe nicht so leicht auf wie die rückwärtigen. Man stellte jedenfalls auf Grund von Untersuchungen fest, daß die äußere Schmelzschicht dann, wenn sie unverletzt ist, durch das S O H so geschützt wird, daß sie für Flüssigkeiten ‹Säuren› undurchdringlich ist ‹Köliker›. Zeigt sie aber, was ja nach längerem

Zahndurchbruch unbedingt eintreten muß, Risse oder Sprünge, so ist ein Eindringen der Säure durch die Membran in die einzelnen Schmelzprismen wohl wöglich, und ein weiteres Wuchern, Weitergreifen und Vermehren der Bakterien muß unbedingt erfolgen. Caries entsteht und schreitet weiter.. So schreibt Leigh in: „the staining of human enamel in bulk": „Das Ergebnis der Untersuchung war, daß die äußere Schicht des Schmelzes dann, wenn sie unverletzt ist, durch die Nasmyth'sche Membran so geschützt wird, daß sie für Flüssigkeiten undurchdringbar ist. Zeigt jedoch diese Risse oder Sprünge, so ist ein Eindringen durch sie in die einzelnen Schmelzprismen möglich. Im besonderen ist noch zu bemerken, daß bei den Untersuchungen diese Störung der Membran künstlich erfolgt, während, wenn der Zahn im Munde ist, dies eintritt bei Caries, bei entkalkten oder weniger verkalkten Stellen oder bei Einwirken chemischer Mittel.

Ich möchte noch kurz auf die Arbeit Kantorowicz's „Probleme der Zahncaries" hinweisen. Kantorowicz kommt auf die Verdienste Preiswerks zu sprechen, der seine Versuche über Einwirken von Säure auf das S O H in Tabellen festlegte. Preiswerk und Jung stellen fest, daß sich das S O H nach längerer Säureeinwirkung vom Schmelz wohl löse, ein vollständiges Zerstörtwerden aber erst dann eintrete, wenn der Schmelz schon völlig verschwunden ist, was sich auch bei meinen Versuchen ergab. Der ganze Schmelz ist nach Bödecker, Fleischmann und Baumgartner mehr oder weniger von organischem Gewebe durchsetzt und dieses organische „Schmelzprismengerüst" geht kontinuierlich in das S O H über, also soll das S O H eine etwas dichtere Anhäufung von organischen Substanzen sein, die wahrscheinlich völlig verkalkt ist. Es sei mir erlaubt kurz das Wichtigste aus der Zusammenfassung Kantorowicz's hier anführen zu dürfen:

1) Das Abheben des SOH durch Säure: Das SOH wird genau wie anderes verkalktes Gewebe durch Säure entkalkt. Der Rückstand ist der organische Rest. Ist der unter dem SOH liegende Schmelz reich an Kalk, also arm an organischer Substanz, so löst er sich auf und schwimmt davon. Als Verbindung mit dem SOH bleibt nur noch eine kleine organische Restsubstanz übrig.

2) Resistenz des SOH: Das SOH ist nicht mehr und nicht weniger resistent als andere organische Gebilde.

3) Schutzwirkung des SOH: Bei längerer Säureeinwirkung wird das SOH entkalkt. Also keine zu große Schutzwirkung gegen Caries.

Münch schreibt in seiner „Path. Histologie der Zähne (J. Misch F. f. Zhkd. V. Band 1929 u. a.:

„Was den ersten Beginn der Zahncaries antrifft, so müßte vor allem bei intaktem SOH dieses zuerst der Caries verfallen. Von so großer Bedeutung ist das Vorhandensein bezw. die gute oder weniger gute Verhornung des SOH für die Entstehung der Caries sicher nicht, wie es in vielen neueren Arbeiten angenommen wird.

Der deutlichste Beweis dafür ist, daß abgekaute Zähne an den abgekauten Flächen recht selten, oft überhaupt nicht, Caries aufwiesen, daß andererseits aber fast regelmäßig die Caries an den typischen Retentionsstellen und Gärungsstellen retinierter Speisereste entsteht. Wenn man eine Reihe von Zahnschliffen über völlig intakte Zähne in Bezug auf die Verhältnisse an den Fissuren durchmustert, so muß man sich sagen, daß in vielen Fällen hier unbedingt auch bei bester Reinigung Caries auftreten muß. 1) ist hier der Boden der Fissur oft so tief, daß die Decke des Schmelzes häufig nur einen minimalen Teil des Höckerschmelzes beträgt. Dazu kommt 2) daß die Fissur sich flaschenförmig unten erweitert und so ein der Reinigung völlig unzugängliches Feld bietet, aber für Speisereste und Mikroorganismen einen geradezu idealen Lagerplatz darstellt. Häufig ist gerade an diesen Stellen das SOH, selbst wenn es wirklich einen Schutz gegen Caries darstellen sollte, schlecht verhornt und in der Regel im Zusammenhang mit einer oder mehreren Schmelzlamellen, welche naturgemäß die gegebenen Bedingungen für die Fortleitung der Caries nach dem Dentin zu darstellen. In 15 Zahnschliffen von Molaren und Prämolaren, welche äußerlich völlig intakt waren, konnte ich jedesmal in der Fissur tiefe Schmelzlamellen finden. Außerdem befanden sich, wenigstens in den sehr tiefen Fissuren, regelmäßig Pilzrasen auf dem SOH mit Auflockerung desselben. Beim weiteren Fortschreiten der Schmelzcaries an diesen Stellen kommt noch hinzu, daß gerade hier die Schmelzprismen divergierend nach dem Zahnbein zu verfallen, so daß die Caries, noch bevor sie das Dentin erreicht hat, einen nach der Seite hin ausgedehnten unterminierenden Charakter hat".

Auch Leigh bringt in seinem Aufsatz über: „studies of the enamel" eine kurze Erwähnung der Einwirkung der Caries auf den Schmelz und das S O H und ich darf wohl den Inhalt seiner Arbeit hier zufügen, wie ihn J. Misch in F. f. Zhkde. IV. Band 1928 bringt: Der Schmelz ist als eine ektodermische, vollkommen verkalkte, Sekretion anzusehen. Die Gesundheit des dentalen und paradentalen Gewebes hängt größten Teils ab von seiner Integrität. Die Nasmyth'sche Membran oder das S O H ist das umgebildete Überbleibsel eines genetischen Organs. Das Cuticulum hängt zäh an der Schmelzoberfläche und schmiegt sich jeder Fissur und Vertiefung an. Den Einwirkungen von Säuren widersteht es, wohingegen es durch Reibung zum großen Teil von der Schmelzoberfläche entfernt werden kann. Rauhigkeiten im SOH dienen als beste Eintrittsfläche für den Erreger der Zahncaries. Bei Schmelzcaries bleiben die Erreger in der Hauptsache an der Oberfläche haften. Sie dringen eigentlich nicht tiefer in die durch Empyemwirkung geschaffenen Hohlräume ein.

Auch Baumgartner schreibt über die Zerstörung des S O H in seiner Arbeit „über das Wesen der Zahncaries", daß „die Kontinuität des S O H durchbrochen ist." Mikroorganismen wandern durch die Lücken. Im mikroskopischen Bilde erscheint das durch

Caries in Zerstörung begriffene S O H heller lichtbrechend. Im Querschnitt von knittrigen Linien begrenzt."

Schnitt durch das Schmelzoberhäutchen.



Erwähnenswert ist nun noch die Herstellungsmethode für die mir nötigen mikroskopischen Präparate. Außer Zahnschliffen von Schneidezähnen, Eckzähnen, Molaren und Prämolaren, verwandte ich losgelöste Stücke des S O H. Um das S O H vom Schmelz, auf dem es ja fest aufliegt, loslösen zu können, legt man den Zahn in eine schwachprozentige Säurelösung z. B. eine 4 % ige Schwefel- oder Milchsäure oder eine 10 % ige Salzsäure. Man bemerkt schon nach kurzer Zeit ein Loslösen der Membran und durch vorsichtiges Vorgehen kann man Stückchen in der Größe bis zu 3—4 mm abheben. Diese losgelösten Membranstücke werden geschnitten und nach den verschiedenen Färbemethoden z. B. van Giessen, Hämatoxylin-Bömers, Hämatoxylindelafilt oder nach der Methode Haidenheim gefärbt.

Der chemischen Zusammensetzung nach ergaben entsprechende Versuche eine Anhäufung von Proteïnen der verschiedensten Art, besonders von Glykoproteïnen.

Bei den mikroskopischen Untersuchungen zeigte sich das S O H als ein homogenenes Gebilde, stukturlos, wie auch auf der fotografischen Aufnahme ersichtlich ist. Nur ganz vereinzelt konnten Prismenreste, deren mögliches Vorhandensein ich schon früher

erklärte, gefunden werden.

Von großer Wichtigkeit ist auch die Pigmentation im SOH, man findet sie in verschiedener Stärke und Farbe. Dadurch ist es oft auch möglich eine Zweischichtigkeit des SOH feststellen zu können. Die obere Schicht ist reichlich pigmentiert und erscheint im Präparat unter dem Mikroskop tiefblau gefärbt, während die untere, die auf dem Schmelz direkt liegt, zart und durchsichtig gefärbt ist. Formationen konnte ich weder in der unteren noch in der oberen Schicht finden, weder Fibrillen noch Zellen, sondern nur eine homogene Masse, in der unregelmäßig verteilt mehr oder weniger feine Granula, die erwähnten Pigmentationen, zu ersehen waren.

Literaturverzeichnis.

E. Baumgartner: Über das Wesen der Zahncaries mit besonderer Berücksichtigung der Histologie des gesunden und kranken Zahnschmelzes.
Deutsche Monatsschrift für Zhkde. 29. Jhrg. 1911.

A. Kantorowicz: Probleme der Zahncaries.
Ergebnisse der gesamten Zhkde. 3. Jhrg.

von Korff: Investigationes anatomicas comparadas sobre 1a composicion e histogenesis de 1a membrana Nasmyth o cuticula dentis.
J. Misch: d.F.d. Zhkde. VI. Band 1930.

M. Leigh: Studies of the enamel.
(the Journ. of the amer. dent. assoc. XIV. Nr. 4. J. Misch: d.F.d. Zhkde. IV. Band 1928, II.

J. Münch: Pathologische Histologie der Zähne.
J. Misch: d.F.d Zhkde. V. Band 1929, I.

J. Münch: Nimmt das äußere Schmelzepithel an der Bildung des SOH teil?
Vierteljahrschrift f. Zhkde. 1929 Heft 20.

M. Meyer: Über strittige Fragen in der Bildung des SOH.
Vierteljahrschrift f. Zhkde. 1929 Heft 1.

H. Mummery: The translucent zones in enamel.
(the brit. dent. journ. XLVII Nr. 9)
J. Misch: d.F.d. Zhkde. III. Band 1927, 2.

B. Orbán: Histologie der menschlichen Zähne.
Vierteljahrschrift f. Zhkde. 1930 Heft 1.

B. Orbán: Dental Histology and Embryology.
Chigago, Rogers printing Company 1928.

B. Orbán: Schmelz und Zahnoberhäutchen.
J. Misch: d.F.d. Zhkde. III. Band 1927, 2.

H. Sicher: Histologie:
J. Misch: d.F.d. Zhkde. I. Band 1925.
„ „ „ III. „ 1926.

J. G. Turner: The finish of enamel.
(brit. dent. journ. XLIV Nr. 1).
J. Misch: d.F.d. Zhkde. I. Band 1925.
„ „ „ V. „ 1929,2.

Welikanowa: Zur Frage der Histogenese der Nasmyth'schen Membran.
Deutsche Monatsschrift f. Zhkde. 1828 Heft 20.

Walkoff: Die normale Histologie menschlicher Zähne.
Leipzig. Verlag A. Felix 1901.

Wunschheim: Schutzvorrichtung der Zähne.
Oesterr. — Ungar. Vierteljahrschrift f. Zhkde. 1912, Heft. 4.

Lebenslauf.

Am 3. Mai 1906 wurde ich zu Landau i/Rhpf. als Sohn des damaligen Oberstabsarztes, jetzigen Sanitätsrates Dr. med. Ludwig MATT und dessen Ehefrau Emma MATT geb. SOFSKY geboren. Mit dem 6. Lebensjahre besuchte ich die Volksschule zuerst in Metz und nach Versetzung meines Vaters zu Kaiserslautern und trat dann daselbst in das hum. Gymnasium ein, wo ich im April 1926 das Reifezeugnis erhielt. Ich wandte mich dem Studium der Zahnheilkunde zu und wurde im April 1926 an der Universität München immatrikuliert. Hier verbrachte ich 5 Semester und war seit dem W.S. 1928/29 an der Universität Würzburg, wo ich auch im April 1930 meine Approbation als Zahnarzt nach abgelegter Staatsprüfung erhielt. Die 8 vorgeschriebenen Semester zur Promotion habe ich belegt.

Es sei mir erlaubt, einer angenehmen Pflicht nachzukommen, Herrn Professor Dr. Münch für die Überlassung des Themas, die liebenswürdige Unterstützung bei den mikroskopischen Untersuchungen, wie bei der Herstellung der Fotografien meinen herzhichsten Dank auszusprechen.

Ehrenwörtliche Versicherung:

Ich versichere hiermit durch Ehrenwort, daß ich vorliegende Arbeit ohne fremde Hilfe angefertigt und außer den angegebenen Quellen keine weiteren Hilfsmittel in Anspruch genommen habe.

Würzburg, 1931. Dr. med. dent. Georg Alexander Matt.